

# Coagulación de plexo coroideo como procedimiento aislado en el tratamiento de la hidrocefalia

## Choroid plexus coagulation as an isolate procedure in the treatment of hydrocephalus

**José Manuel Zulueta Barraza<sup>1</sup>**

<sup>1</sup>Universidad de Valparaíso, Viña del Mar, Chile.

### Resumen

La coagulación de plexo coroideo (CPC) es un procedimiento que nace del intento histórico de tratar la hidrocefalia. Desarrollado en la primera mitad del siglo XX, pero posteriormente abandonado por su baja tasa de éxito y alta tasa de complicaciones. Con el advenimiento de la neuroendoscopia moderna se adapta la idea de la CPC en un intento de dar cabida a alternativas a la derivación de líquido cefalorraquídeo (LCR) como procedimiento estándar para tratar la hidrocefalia. Actualmente, su uso se ha difundido mayormente en conjunto con la tercer ventriculostomía endoscópica como una opción eficaz, más barata y exenta de los riesgos inherentes de una derivación de LCR. No obstante, se ha reportado su éxito como procedimiento aislado en casos seleccionados como en hidrocefalia comunicante lentamente progresiva, hidranencefalia y un posible rol en el tratamiento de la hiperplasia de plexo coroideo. El objetivo de esta revisión es analizar los datos sobre la efectividad de la CPC aislada como tratamiento para la hidrocefalia en diversos escenarios clínicos para determinar su utilidad en la práctica clínica actual e identificar las variables asociadas a su éxito.

**Palabras clave:** Coagulación de plexo coroideo, hidrocefalia, hidranencefalia, hiperplasia de plexo coroideo, derivación de líquido cefalorraquídeo.

### Abstract

Choroid plexus coagulation (CPC) is a procedure that borrows from the historical attempt to treat hydrocephalus. Developed in the first half of the 20th century, but posteriorly abandoned due to its low success rate and high complication rate. With the advent of modern neuroendoscopy the idea of CPC is adapted in an intent to give space to alternatives to cerebrospinal fluid (CSF) shunting as the standard procedure to treat hydrocephalus. At present, its use has diffused majorly in conjunction with endoscopic third ventriculostomy as an effective, cheaper and exempt of inherent risks of CSF shunting option. However, its success as an isolate procedure has been reported in select cases such as slowly progressive communicating hydrocephalus, hydranencephaly and a possible role in the treatment of choroid plexus hyperplasia. The objective of this review is to analyze the data on the effectiveness of isolated CPC as a treatment for hydrocephalus in various clinical settings to determine its usefulness in current clinical practice and to identify the variables associated with its success.

**Key words:** Choroid plexus coagulation, hydrocephalus, hydranencephaly, choroid plexus hyperplasia, cerebrospinal fluid shunting.

---

#### Correspondencia a:

Dr. José Manuel Zulueta Barraza  
pepezulueta@gmail.com

## Introducción

La coagulación de plexo coroideo (CPC) es un procedimiento que nace del intento histórico de tratar la hidrocefalia. En la primeras décadas del siglo XX, como resultado de sus experimentos que pretendían explicar el mecanismo por el cual se producía el líquido cefalorraquídeo (LCR), Dandy incursiona en la plexectomía como una técnica para tratar la hidrocefalia, si bien fue L'Espinasse quien la introdujo<sup>1,2,3</sup>. Putnam y Scarff expanden su uso y desarrollan la CPC, sin embargo, la mayoría de los pacientes tratados presentó un aumento progresivo del tamaño ventricular a una tasa similar a la preoperatoria<sup>4,5</sup>. Más aun, Davidoff y Sachs muestran en sus series una tasa de letalidad de 43 y 46%, respectivamente<sup>6,7</sup>. Esto último sumado a la introducción de técnicas de derivación de LCR con mejores resultados hizo que a finales de los 1950s la CPC fuese mayormente abandonada<sup>8</sup>. Hoy en día, el tratamiento estándar para la hidrocefalia en la mayoría de las unidades es la derivación de LCR. Sin embargo, las complicaciones de las derivaciones de LCR puede ser serias, por lo que cualquier método de reducción de dependencia de estas puede ser beneficiosa para los pacientes, sobretodo en contextos sociosanitarios con un acceso difícil a la atención y un sistema de salud con limitaciones económicas importantes. Se reporta hasta 14% de falla de las derivaciones de LCR al mes, y 20 a 50% en el primer año en población general con hidrocefalia<sup>9</sup>.

En la actualidad el principal uso de la CPC como procedimiento primario para el tratamiento de la hidrocefalia es en combinación con la tercer ventriculostomía endoscópica (CPC/TVE). Este procedimiento en conjunto ganó popularidad principalmente por trabajos publicados en África Subsahariana por Warf, en un intento de reducir el número de derivaciones ventriculares por la dificultad del acceso a salud en aquella zona y las complicaciones asociadas<sup>10-17</sup>.

No obstante, la CPC también tiene su lugar como tratamiento para la hidrocefalia como procedimiento aislado. Los casos con mayor beneficio de una CPC sola corresponden a casos en los que la colocación de una derivación de LCR puede tener mayores riesgos, como hidranencefalia e hidrocefalia máxima<sup>18</sup>. Estos riesgos incluyen fuga de LCR por una corteza cerebral mínima o ausente, disfunción de la derivación, sobredrenaje, infección, y ruptura de la piel en el sitio de inserción<sup>19,20</sup>.

Asimismo, la CPC tiene lugar en el manejo de la hiperplasia de plexo coroideo (HPC), un desorden pediátrico raro, con pocos casos reportados en la literatura, en el que la sobreproducción de LCR estaría siempre presente<sup>21</sup>. La instalación de una derivación de LCR por sí sola en estos pacientes es de alto riesgo de complicación y no es un tratamiento etiológico<sup>21</sup>. Parte del tratamiento definitivo que se le ha ofrecido a gran parte de estos pacientes es la plexectomía microquirúrgica, que presenta alto riesgo de sangrado<sup>22</sup>.

Estos riesgos son los que han llevado a los investigadores y clínicos a buscar una alternativa de tratamiento viable para la hidrocefalia en estos casos.

El mecanismo por el cual se desarrolla la hidrocefalia no está del todo elucidado, pero lo más aceptado es que se generaría por un desequilibrio entre la producción y absorción

de LCR<sup>23</sup>. El modelo tradicional de flujo neto de LCR se basa en la producción de LCR en el plexo coroideo, su posterior distribución por el espacio subaracnoideo y finalmente su absorción en las vellosidades aracnoideas.

La presencia de plexo coroideo ha sido reportada como necesaria para la producción de ventriculomegalia<sup>24-26</sup>. Otros estudios han mostrado que en un modelo de hidrocefalia comunicante los ventrículos fallan en su expansión en la ausencia de pulsatilidad normal del plexo coroideo<sup>27</sup>. Más aun, se reporta el rol de una secreción aumentada de LCR por el plexo coroideo en el desarrollo de la hidrocefalia<sup>28</sup>. Hipótesis plantean una absorción disminuida de LCR en niños, en parte debido a vellosidades aracnoideas inmaduras más sensibles a cambios en la presión intracraneal (PIC), con gran disminución de la resorción frente a leves aumentos de PIC<sup>29-32</sup>. Esto último asociado a un cráneo con mayor distensibilidad puede enmascarar la severidad del cuadro<sup>33</sup>. Estos estudios representan, en parte, la base teórica de la CPC como tratamiento para la hidrocefalia.

En respuesta a este modelo surge una teoría que trata de explicar escenarios que el modelo clásico no puede responder del todo como la hidrocefalia sin hipertensión intracraneana, hidrocefalia detenida, hidrocefalia sin un gradiente de presión transmantelear y obstrucción del circuito de LCR sin hidrocefalia. El nuevo modelo hidrodinámico plantea que el líquido intersticial (LI) y el volumen de LCR (agua) constituyen una unidad funcional y están regulados por cambios en las presiones hidrostáticas y osmóticas de microvasos a lo largo de todo el sistema nervioso central (SNC). El recambio continuo del volumen de LI-LCR (agua) sería creado por la filtración de agua a través de las paredes de los capilares arteriales a alta presión hidrostática con retención plasmática de osmolitos (coeficiente de reflexión los electrolitos principales Na<sup>+</sup> y Cl<sup>-</sup> es 0,98) y la reabsorción de agua desde el intersticio hacia los capilares venosos y vénulas postcapilares por contra-presión osmótica resultante. Los cambios de volumen del LCR dependerían de procesos fisiológicos y fisiopatológicos que causan diferencias en la osmolaridad entre los compartimientos del SNC<sup>34</sup>. Apoya esta teoría el desarrollo de edema cerebral en condiciones de osmolaridad sanguínea disminuida en relación a parénquima cerebral y el LCR<sup>35,36</sup>. De modo inverso, las soluciones hiperosmolares se usan en la práctica clínica para disminuir la presión intracraneal por medio del movimiento osmótico de agua desde el tejido cerebral<sup>34</sup>. También se ha observado acumulación de agua en tejido cerebral por aumento de la osmolaridad post trauma y en isquemia<sup>37,38</sup>. Es así como según esta teoría la hidrocefalia sería un estado patológico más que una patología en sí misma y su origen no radicaría principalmente en una sobreproducción de LCR en los plexos coroideos, una alteración en su circulación, ni una absorción insuficiente a nivel de las vellosidades aracnoideas, sino del resultado de diversos procesos fisiopatológicos que afectarían la regulación del volumen extracelular al igual que en otras partes del cuerpo<sup>34</sup>.

El objetivo de esta revisión es analizar los datos sobre la efectividad de la CPC aislada como tratamiento para la hidrocefalia en diversos escenarios clínicos para determinar su utilidad en la práctica clínica actual e identificar las variables asociadas a su éxito.

## Métodos

Se hizo la búsqueda en PubMed de los términos (choroid plexus coagulation) OR (choroid plexus cauterization). Se incluyeron aquellos estudios publicados desde 1990, de manera que fueran relevantes para la práctica clínica actual. Se incluyeron todos aquellos estudios en que se evaluó la eficacia de la CPC como procedimiento aislado para tratar la hidrocefalia. Una revisión acabada de las referencias de los trabajos seleccionados proveyó estudios adicionales. Se excluyeron todos los estudios en que la CPC estuvo asociada a otro procedimiento concomitante, o que el fin no era evaluarla como terapia para la hidrocefalia. Se excluyeron reseñas históricas acerca del procedimiento y artículos exclusivos de revisión. Se excluyó uno de dos artículos del mismo autor principal, realizados en el mismo centro, en que el artículo no excluía todos los pacientes del estudio excluido y más. Se encontraron 329 resultados, de los cuales 12 fueron incluidos en el procesamiento de datos de los resultados de la revisión. Se utilizó la prueba de  $\chi^2$  para determinar asociación entre variables y desenlace en población con una distribución normal asumida y la prueba exacta de Fisher al asociar alguna población en que no se podía asumir normalidad de distribución de la muestra.

## Resultados

El N total evaluado en esta revisión fue de 210 pacientes, con un éxito global de la CPC como tratamiento para la hidrocefalia de 46,7%. Se definió como éxito del procedimiento que los pacientes no necesiten de otra intervención para controlar de la hidrocefalia al terminar el seguimiento. Los datos de los estudios primarios están resumidos en la Tabla 1 (Tabla 1 Resumen de los estudios).

Los estudios no aportan información suficiente sobre el sexo, circunferencia craneana (CC), velocidad de progresión de la CC, ni edad al momento de la cirugía para determinar asociación con la efectividad del tratamiento. En la Tabla 2 se muestra la efectividad según variables disponibles.

La etiología, el abordaje y el grado de CPC se asociaron a la efectividad del procedimiento. La mayor efectividad se reportó en pacientes con hidranencefalia o hidrocefalia máxima (casi hidranencefalia, escaso remanente cortical) (68,9%,  $p = 0,001276$ ), cuando se usó un abordaje parietal (74,4%,  $p = 0,000604$ ), y cuando se incluyó el plexo de los cuernos temporales (64,7%,  $p = 0,048068$ ). En hidrocefalia extrema (corteza cerebral presente muy adelgazada, cualquier etiología) la efectividad fue de 37,5%. Ogiwara et al.<sup>41</sup>, reportó hidranencefalia como etiología en 1 paciente, pero no se especifica si el procedimiento tuvo éxito o no, por lo que no se incluyó en el análisis de efectividad al comparar etiología.

Por otro lado, el tipo de electrodo ( $p = 0,4631$ ), el tipo de endoscopio ( $p = 0,0699$ ) y la presencia de una DVP previa ( $p = 0,3241$ ) no se asociaron significativamente con la efectividad de la CPC.

El diámetro de los endoscopios usados varió entre 2,7 a 4,8 mm. Para los abordajes parietales se realizó una incisión en la línea media pupilar o a 3-4 cm de la línea media en el lado no dominante. En cambio para los abordajes bi-

occipitales se introdujo un trócar y cánula a nivel de la sutura labdoidea con uso ocasional de neuronavegación para no dañar la corteza óptica. En casos en que la corteza cerebral estuvo ausente se ancló la membrana pia-aracnoidea a la dura o periosteo con suturas 4-0 o 5-0 para evitar su colapso intraoperatorio. Se introdujo el endoscopio sin coagular la dura. Se mantuvo constantemente una infusión aclaradora con suero Ringer para mejorar la visibilidad y la remoción de detrito. En todos los casos se coaguló todo el plexo visible desde el foramen de Monro hasta el triángulo de manera que tomara una apariencia chamuscada y un color grisáceo/blanco, con especial cuidado de evitar el daño térmico a las venas mayores, sus afluentes y el tálamo. Cuando el septo pelúcido estuvo presente se realizó una septostomía para realizar el procedimiento contralateral. Se realizó un cierre dural impermeable. El procedimiento duró en promedio 45,5 minutos.

Hallaert et al.<sup>21</sup>, al igual que Okano et al.<sup>41</sup>, incluyen en su técnica la coagulación de los *feeders* arteriales profundos del plexo coroideo, incluyendo los correspondientes a la arteria coroidea anterior, arteria coroidea posterolateral y la vena coroidea superior. Se disminuyó la velocidad de infusión aclaradora para mantener un poder de coagulación óptimo.

En 12,4% de la muestra no se mencionaron complicaciones asociadas al procedimiento, pero tampoco se especificó que no las hubiese, por lo tanto, se descontó este grupo del próximo análisis. La principal complicación reportada fue meningitis en 5,9% de la muestra. En ningún caso se asoció muerte al procedimiento.

En el reporte de Pople y Ettles<sup>39</sup> la CPC fue más efectiva en hidrocefalia comunicante que en obstructiva (38% vs 11%,  $p = 0,04$ ). En pacientes con fontanelas tensas (hidrocefalia rápidamente progresiva según el autor) la CPC fue exitosa solo en 11,1% contra 46,3% de los pacientes con fontanelas no tensas (lentamente progresiva) ( $p = 0,03$ ). En pacientes con hidrocefalia comunicante lentamente progresiva la tasa de control a largo plazo fue de 64%.

Okano et al.<sup>40</sup>, agregan como nota técnica que encuentran que un endoscopio flexible es más útil para una mayor extensión de la CPC, también destacan el cuidado que se requiere para no dañar el tálamo ni la vena mayor incluyendo la vena tálamoestriada y la vena septal. Describen que el procedimiento fue más exitoso en aquellos pacientes en que se logró más del 90% de CPC. El principal objetivo de este trabajo fue evaluar el desenlace intelectual de los grupos estudiados. 2 pacientes fueron a una escuela normal y 3 requirieron de cuidados de terceros.

Malheiros et al.<sup>48</sup>, en su estudio prospectivo aleatorizado compararon la efectividad de la CPC contra DVP en pacientes hidranencefálicos y casi hidranencefálicos (hidrocefalia máxima, mantenían remanentes de corteza cerebral). La media de seguimiento fue de 10,5 meses. Ocho de 9 pacientes sometidos a CPC no necesitaron de derivación ventricular, mientras que 5 de 7 sometidos a DVP no requirieron algún procedimiento ulterior. No hubo diferencia significativa en la tasa de éxito entre los dos grupos ( $p > ,05$ ), la duración de la hospitalización ( $p = 0,957$ ), ni en la duración de la cirugía ( $p = 0,627$ ). Se analizó el costo promedio por paciente que tuvo la hospitalización, incluyendo insumos quirúrgicos, fármacos, personal de enfermería, y el costo correspondiente a anestesia y neurocirugía. El costo por paciente en el grupo sometido

Tabla 2. Efectividad de CPC según variables						
Abordaje	Bi-occipital: 49/128 (38,3%)	Parietal: 32/43 (74,4%)	Fontanela anterior: 13/30 (43,3%)	Frontoparietal: 3/8 (37,5%)		p = 0,0006
Grado de CPC	Incluyó cuernos temporales: 44/68 (64,7%)	No incluyó cuernos temporales: 13/30 (43,3%)				p = 0,0480
Etiología	Hidranencefalia + hidrocefalia máxima: 31/45 (68,9%)	Comunicante: 27/57 (47,4%)	Mielomeningocele: 16/35	Idiopática: 5/12	No comunicante: 2/18 (11,1%)	p = 0,0012
DVP previa	No: 92/192 (47,9%)	Sí: 6/18 (33,3%)				p = 0,3241
Electrodo	Monopolar: 93/202 (46,0%)	Bipolar: 1/1 (100%)				p = 0,4631
Endoscopio	Rígido: 88/197 (44,7%)	Flexible: 9/12 (75%)				p = 0,0699

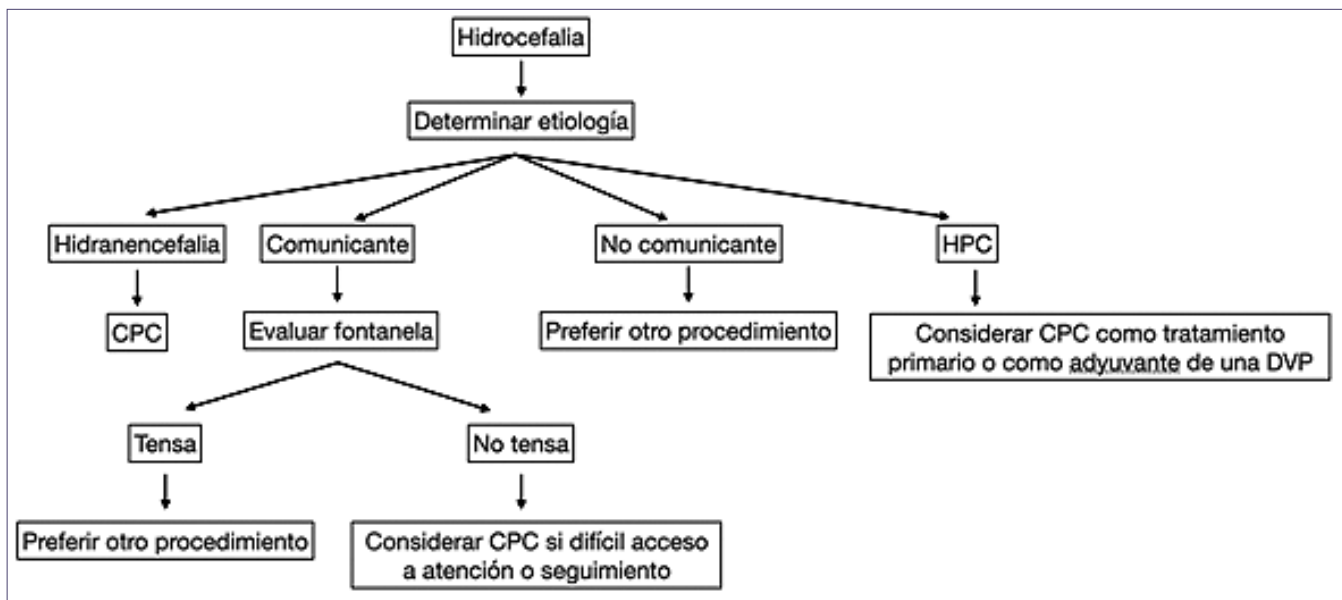


Figura 1. Preferir abordaje parietal no dominante, endoscopio flexible y coagulación extensa.

a CPC fue de 1.414 USD, mientras que en el grupo DVP el costo fue de 3.424 USD (p = 0.0244).

Pedrosa et al.<sup>42</sup>, estudian retrospectivamente 30 pacientes con hidranencefalia o hidrocefalia máxima tratados con CPC e incluyen los pacientes del estudio de Malheiros et al.<sup>48</sup>, por lo que en la Tabla 1 y en el procesamiento de datos solo se incluyó el presente.

En la serie de Shitsama et al.<sup>43</sup>, los pacientes con una CC < 50 cm al ingreso tuvieron mayor probabilidad de fracaso de la CPC (OR 17,14, p = 0,007). Además, la CC media de los pacientes en el grupo de fracaso de CPC aumentó significativamente desde el ingreso hasta la cirugía (p = 0,045), más no se especifican los valores.

Kim et al.<sup>46</sup>, reportan el caso de un paciente de 2 sema-

nas con hidranencefalia tratado con CPC exitosamente a los 6 meses de seguimiento. En la tomografía computada con contraste postoperatoria no se visualizó plexo coroideo remanente a diferencia de la preoperatoria en que el plexo realizó post contraste.

### Discusión

La hidrocefalia es una patología con una mortalidad reportada de hasta 80% sin tratamiento, por lo tanto, en la práctica médica es esencial la implementación de terapias efectivas<sup>49</sup>. Es así como en la primera mitad del siglo XX se sientan las bases para lo que en un futuro sería la CPC. Sin embargo,

se abandonan estas terapias con la llegada de terapias de derivación de LCR<sup>1-8</sup>. En las últimas décadas del los 1900s, en busca de una terapia para tratar la hidrocefalia que prescindiera de los riesgos inherentes de una derivación de LCR<sup>9</sup>, en un contexto de desarrollo tecnológico que permitió el desarrollo de procedimientos neuroendoscópicos, la CPC aparece como tratamiento viable para la hidrocefalia. Desde entonces, múltiples estudios se han hecho para evaluar la eficacia de la CPC, principalmente del rol que cumple al aumentar la eficacia de la TVE en un procedimiento conjunto<sup>10-17</sup>. No obstante, la CPC también tiene un rol como procedimiento aislado.

Según el conocimiento que se tiene de la hidrodinámica del LCR, la CPC tendría como fin ayudar al equilibrio dinámico del mismo, pero es difícil saber si la CPC tiene un efecto a largo plazo en reducir la producción de LCR y de esta manera ayuda al equilibrio dinámico del LCR, o durante el tiempo que actúa le permite al cuerpo aumentar la reabsorción de este<sup>18,23</sup>.

Los estudios hechos en población con hidrocefalia muestran tasas de éxito variables de acuerdo a las características de los pacientes (33,3% - 73,3%) con una tasa global de efectividad del 46,7%. Todos los estudios incluidos en el análisis correspondieron a estudios retrospectivos, en su mayoría también con un tamaño poblacional pequeño. El sesgo de selección es alto, en pocos se habla de un sistema de selección de pacientes para usar este procedimiento. Además, se reportan pérdidas de seguimiento importantes sin asignar a fracaso. Para minimizar el sesgo de confusión se calculó la significancia estadística de distintos factores, de modo que no se asignara mayor peso a uno en específico la asociación con otro.

Pople y Ettles<sup>39</sup> describen en su serie que en aquellos pacientes con hidrocefalia rápidamente progresiva (fontanela tensa) la CPC fue menos efectiva (11% vs 46%,  $p = 0,03$ ), pero esto representa un importante sesgo de medición por representar la evolutividad de un parámetro por medio de una estimación clínica subjetiva en un momento determinado. Shitsama et al.<sup>43</sup>, describen el mismo efecto ( $p = 0,045$ ), pero no se menciona cómo se llegó a esta conclusión. Los resultados positivos encontrados en este grupo de pacientes podrían en parte deberse a hidrocefalias más leves, con incluso una posible detención espontánea del progreso de la enfermedad independiente del procedimiento. Sin embargo, no es posible sacar una conclusión sin saber la progresión de un parámetro determinado el tiempo hasta el momento de la cirugía y establecer puntos de corte para separar lentamente de rápidamente progresiva. En la Figura 1 se propone un algoritmo para decidir la realización de una CPC basada en las variables estudiadas en esta revisión.

Pople y Ettles<sup>37</sup> concluyen que los pacientes más beneficiados son aquellos con hidrocefalia comunicante lentamente progresiva con 64% de efectividad de la CPC. En otras palabras, aquellos con fontanelas no tensas e hidrocefalia comunicante, de esta manera es posible llevarlo a una aplicación clínica. Por lo tanto, una fontanela tensa sería un factor predictor negativo de éxito de la CPC.

El grado de CPC se asocia a la efectividad del procedimiento, con una mayor tasa de éxito en aquellos que incluían la coagulación del plexo coroideo de los cuernos temporales (64,7% vs 43,3%,  $p = 0,048068$ ). Solo 2 estudios<sup>21,41</sup> incluye-

ron la coagulación de la vasculatura profunda de los plexos en su protocolo con buena efectividad (80% - 100%). En 2 pacientes<sup>50,51</sup> con hiperplasia del plexo coroideo en que la CPC falló en disminuir la producción de LCR se objetivó que la CPC fue superficial, en 1 por medio de una IRM postoperatoria en que se evidenció solo 20% de disminución del volumen del plexo y en el otro por visión directa en un procedimiento posterior. Evidencia de estudios que analizaron la efectividad de CPC/TVE apoyan la teoría de que el grado de CPC influye en esta. En pacientes sometidos a CPC/TVE la persistencia de plexo coroideo en tomografía computada se registró en 71% de los pacientes que necesitaron de derivación ulterior, en comparación con 6% de los pacientes que no necesitaron de derivación de LCR ( $p = 0,0001$ ), además, reflejó un fracaso de tratamiento con un 91% de sensibilidad y 81% de especificidad<sup>52</sup>. En un paciente con plexo remanente en una IRM post CPC/TVE se realizó una nueva CPC con control posterior de su hidrocefalia<sup>53</sup>. La coagulación de la vasculatura profunda del plexo al realizar una CPC/TVE es una práctica ampliamente difundida, basada principalmente en la técnica reportada por Warf et al.<sup>10</sup>. La población mencionada corresponde a CPC/TVE por lo que sus resultados no pueden extrapolarse a los pacientes objeto de esta revisión. Sin embargo, el sustento fisiopatológico que fundamenta esos resultados puede aplicarse a la CPC aislada y sería un interesante objeto de estudio futuro, con la inclusión de una imagen en el manejo de estos pacientes como apoyo pronóstico. Así también, se podría estudiar el grado de CPC con un método reproducible de reporte para determinar su rol en la efectividad del procedimiento. La evidencia disponible apoya la idea de que el grado de CPC se correlacionaría con el éxito de la intervención. Por lo tanto, al realizar este procedimiento es importante identificar y coagular todo el plexo coroideo posible bilateralmente, incluyendo cuernos temporales y la vasculatura profunda dependiente de la arteria coroidea anterior, arteria coroidea posterolateral y también la vena coroidea superior, con especial cuidado de no dañar las venas mayores, sus afluentes y el tálamo.

El uso de endoscopio flexible reportó una mayor tasa de éxito que el endoscopio rígido (75% vs 44,7%,  $p = 0,0699$ ). Esta diferencia cercana a la significancia estadística se puede explicar por un tamaño de muestra pequeño en el grupo de endoscopio flexible (5,7% de la muestra total). En un estudio retrospectivo<sup>54</sup>, aquellos que usaron endoscopio flexible lograron una CPC > 90% con mayor frecuencia que aquellos que usaron un endoscopio rígido (88% vs 14%,  $p < 0,001$ ) al momento de realizar una CPC/TVE. Resultados similares muestra un estudio<sup>61</sup> prospectivo, en que se logró mayor tasa de coagulación del plexo coroideo de ambos cuernos temporales (98,9 vs 47,1,  $p < 0,001$ ) también en CPC/TVE<sup>55</sup>. Si bien los últimos resultados mencionados no se obtuvieron de la población correspondiente a esta revisión, la relevancia de lograr el máximo grado de CPC posible y la posibilidad de su aumento con el uso de endoscopio flexible apoyan la recomendación de su uso por sobre el endoscopio rígido al momento de realizar una CPC aislada.

La etiología se asoció significativamente a la efectividad del procedimiento, siendo esta última la más alta en pacientes con hidranencefalia o hidrocefalia máxima (68,9%,  $p = 0,001276$ ). Es importante no confundir hidranencefalia o

hidrocefalia máxima con hidrocefalia extrema, en este último grupo el procedimiento fue exitoso solo en 37,5% de los casos. Un escenario clínico en particular en que la CPC tiene un lugar importante es en el tratamiento de pacientes con hidranencefalia o hidrocefalias máximas. La hidranencefalia es un cuadro con alta mortalidad, mayormente en los dos primeros años de vida, en que la principal causa de muerte son complicaciones pulmonares e infecciones<sup>56</sup>. Una corteza ausente o un remanente de esta hace que en estos pacientes una derivación de LCR tenga mayor riesgo de complicación, principalmente fuga de LCR, disfunción de la derivación y daño en la piel por adelgazamiento del *SCALP*<sup>19,20</sup>. Por esta razón la CPC surge como una opción de manejo para este tipo complejo de pacientes con el objetivo de reducir las complicaciones asociadas a las intervenciones para el tratamiento de la hidrocefalia, reducir el número de intervenciones y mejorar la calidad de vida de los pacientes. A pesar de que múltiples estudios han establecido que la mayor parte del LCR se produciría en el epéndima<sup>57-59</sup>, en estos pacientes en particular, la falta de parénquima cerebral como productor de LCR y la mayor facilidad para realizar el procedimiento por la distorsión anatómica, principalmente ausencia o adelgazamiento del septo pelúcido para la coagulación del plexo contralateral, podrían ser la causa de los resultados favorables. El único estudio prospectivo<sup>41</sup> que comparó CPC con DVP para el tratamiento de hidranencefalia demostró que no existe diferencia significativa entre sus tasas de éxito. Además, mostró que el costo asociado a DVP es más del doble que el de una CPC, debido a los insumos utilizados, a las reintervenciones y el total de días cama extra usados. En contextos de recursos limitados esto último puede ser determinante a la hora de elegir un procedimiento.

En población con hidrocefalia comunicante las tasas de éxito son mayores que en hidrocefalia no comunicante (47,4% vs 11,1%) y similares a mielomeningocele (45,7%). Esto puede tener que ver con una explicación fisiopatológica, ya que en la hidrocefalia no comunicante el principal problema estaría determinado por una obstrucción a nivel del espacio subaracnoideo y/o en el sistema ventricular, por lo que la ablación del plexo no tendría mayor rol en su resolución. Es por esta razón que la CPC no tendría indicación en hidrocefalia obstructiva.

Por último, la CPC también tiene su lugar en el tratamiento de la HPC, un desorden pediátrico raro que cursaría siempre con aumento de la producción de LCR<sup>21</sup>. Este aumento de la producción de LCR determinaría mayor riesgo de complicación de una derivación, una revisión<sup>21</sup> mostró que 16 de 17 pacientes con HPC desarrollaron ascitis asociada a una DVP. En la mayoría de los casos el procedimiento final es una plexectomía, pero este es un procedimiento con alto riesgo de sangrado<sup>22</sup>, por lo que la CPC aparece como una opción más segura. La evidencia es escasa y solo son reportes de casos. El diagnóstico se sospecha con un plexo coroideo difusamente aumentado de tamaño bilateral en IRM preoperatoria y se confirma con una histología con plexo normal, sin figuras mitóticas ni Ki67 elevado. En todos los casos se presenta a la CPC como un procedimiento secundario para el tratamiento de la HPC cuando la DVP ha fallado. En el único paciente en que la CPC se evaluó como procedimiento definitivo para tratar hidrocefalia secundaria a

HPC el procedimiento fue exitoso<sup>21</sup>. En los demás estudios encontrados no se intentó dejar a los pacientes libres de derivación, por lo tanto, no podemos sacar conclusiones respecto a la efectividad de la CPC como manejo de la hidrocefalia en ese grupo y tampoco se incluyeron en los resultados de esta revisión. En estos últimos estudios mencionados se encontró que en 3 pacientes<sup>50,60,61</sup> se redujo la producción de LCR y en 1 caso<sup>51</sup> se mantuvo igual. Tomando en cuenta la calidad de la evidencia disponible y la baja probabilidad de un estudio prospectivo debido a la epidemiología de esta patología, posiblemente la CPC tenga utilidad como tratamiento definitivo para este desorden y con más seguridad también tenga utilidad en disminuir el riesgo de desarrollo de ascitis cuando se asocie a una DVP, como también evitar los riesgos asociados a una plexectomía.

El tipo de abordaje también se asoció significativamente a la efectividad del procedimiento ( $p = 0,000604$ ). La máxima efectividad se logró por medio de un abordaje parietal (74,4%), mientras que los demás abordajes tuvieron tasas de éxito similares entre sí (37,5% - 43,3%). Una ventaja del abordaje parietal, es que no se necesita más de un punto de ingreso, a diferencia del abordaje bi-occipital en que se requiere de 2 *burr-holes*, que en ciertos casos incluso se menciona que fueron colocados con ayuda de neuronavegación, recurso no siempre disponible. Otra ventaja es que no requiere de la persistencia de fontanelas para su uso, aunque de todas maneras lo más probable es que estén presentes a la hora de realizar la cirugía. Así es como el abordaje parietal se configura como el de elección en CPC.

Similar a lo que ocurrió con el uso casi exclusivo de endoscopio rígido, el electrodo monopolar fue de elección en 96,2% de la muestra. El tipo de electrodo no se asoció significativamente a la efectividad del procedimiento ( $p = 0,4631$ ), probablemente influyó el tamaño de muestra dispar. En el único paciente que se reportó uso exclusivo de electrodo bipolar el procedimiento fue exitoso. Con los presentes resultados no se puede hacer una valoración sobre el rol del electrodo bipolar en la CPC, pero no se descarta que pueda ser empleado en centros con experiencia en su uso. En los demás casos es prudente proceder con electrodo monopolar por el grueso de evidencia publicada con su uso.

La presencia de una DVP previa no se asoció significativamente a una menor efectividad de la CPC ( $p = 0,3241$ ). Esto posiblemente debido a procesos en que los que primaba era una sobreproducción de LCR por el plexo y que la derivación no era capaz de equilibrar.

La media de tiempo al fracaso de la CPC fue de 2,5 meses en el grupo que lo reportó, pero se menciona el caso de un paciente en que el procedimiento falló luego de 16 años. Esto habla de que en general se detectaría la falla de tratamiento en un período relativamente corto de seguimiento, contrapuesto a la falla de una DVP que puede ser más avanzada en el tiempo y con el riesgo correspondiente en pacientes que ya no se encuentren en seguimiento o con un acceso dificultoso a atención médica, pero no descarta que la CPC también pueda tener un perfil de fracaso tardío en algunos casos.

La CPC es un procedimiento seguro con baja tasa de complicaciones, con varios reportes sin complicaciones asociadas. No hubo mortalidad asociada al procedimiento.

En ningún caso se describió una complicación que no fuese perioperatoria, a diferencia de una derivación en que el perfil de complicaciones se extiende a la par con su vida útil. Esta es una ventaja de la CPC sobre las derivaciones, sobretudo en contextos con difícil acceso al sistema sanitario en que el seguimiento y la consulta en caso de una urgencia se hace dificultoso. La complicación más frecuente fue meningitis (5,9%). En 1 caso se reportó colapso aracnoideo como complicación intraoperatoria en un paciente hidranencefálico, siendo esta la única complicación reportada en este grupo. Esto recalca la importancia técnica de la elevación y anclaje de la membrana pia-aracnoidea al periosteo o a la dura con suturas durante el procedimiento en pacientes con corteza cerebral ausente para intentar evitar esta complicación. De esta manera, las complicaciones y reintervenciones serían menores a las reportadas con el uso de DVP en pacientes hidranencefálicos<sup>19,48</sup>.

Un uso de la CPC no estudiado aún, pero planteado en la literatura sería para tratar hidrocefalia multilobulada y posthemorrágica en contexto de enterocolitis necrotizante<sup>62</sup>. Además, el avance de la neuroendoscopia y el perfeccionamiento de los profesionales en este tipo de técnica podría apoyar su desarrollo.

Finalmente, aún se necesita más evidencia prospectiva, que compare directamente la CPC con terapias de derivación, y evalúe desenlaces funcionales y neurocognitivos a largo plazo cuando sea posible, como también la satisfacción y calidad de vida del paciente y su familia. Este último es de especial importancia en pacientes que tienen un pronóstico de supervivencia reservado como en hidranencefalia. Todo esto de manera de ofrecer la mayor información a la familia a la hora de tomar la decisión acerca de un procedimiento a realizar.

## Conclusión

La CPC es un procedimiento seguro, con una tasa de complicaciones baja y sin mortalidad asociada. Es una opción razonable de tratamiento para la hidrocefalia en casos seleccionados, sin los riesgos inherentes de una derivación de LCR. La etiología y la técnica empleada son los mayores factores predictores de éxito del procedimiento. Los pacientes que más se beneficiarían de este procedimiento son aquellos con hidranencefalia o hidrocefalia máxima por un costo menor, una tasa de complicaciones categóricamente menor y tasas de éxito similares a las de una derivación de LCR. La CPC puede ser considerada como opción para controlar la hidrocefalia secundaria a HPC, o en conjunto a una DVP para disminuir el riesgo de desarrollo de ascitis. En otras etiologías de hidrocefalia comunicante sin fontanela tensa la efectividad alcanza valores moderados. La CPC no tendría un rol en hidrocefalia obstructiva. Un mayor grado de CPC y el uso de un abordaje parietal se asocian a mayor éxito del procedimiento. Así, la indicación de CPC tiene que evaluarse caso a caso y su realización seguir una técnica estandarizada. El uso expandido de esta técnica en los últimos años hace plausible el desarrollo de nuevos trabajos prospectivos, aleatorizados, con el fin de compararla directamente con terapias de derivación de LCR y evaluar desenlaces funcionales a largo plazo.

## Referencias

1. Dandy WE. Extirpation of the choroid plexus of the lateral ventricles in communicating hydrocephalus. *Ann Surg* 1918;68: 569-579.
2. Dandy WE. The operative treatment of communicating hydrocephalus. *Ann Surg* 1938;108: 194-202.
3. L'Espinasse VL: in Davis (ed): *Neurological Surgery*. Philadelphia, Lea & Febiger, 1943, ed 2, p 442.
4. Scarff JE. Evaluation of treatment of hydrocephalus. Results of third ventriculostomy and endoscopic cauterization of choroid plexuses compared with mechanical shunts. *Arch Neurol* 1966;14:382-391.
5. Putnam TJ. Treatment of hydrocephalus by endoscopic coagulation of choroid plexuses: description of new instrument. *N Engl J Med* 1934;210:1373-1376.
6. Davidoff LM. Hydrocephalus and hydrocephalus with meningocele: Their treatment by choroid plexectomy. *Surg Clin North Am* 1948;28:416-431.
7. Sachs E. Hydrocephalus: An analysis of 98 cases. *J Mt Sinai Hosp* 1942;9:767-791.
8. Milojević AJ, Radojčić BS, Meljnikov ID. Hydrocephalus – History of surgical treatment over the centuries. *Sanamed* 2012;7(2): 119-125.
9. Wu Y, Green NL, Wrensch MR, et al. Ventriculoperitoneal shunt complications in California: 1990 to 2000. *Neurosurgery*. 2007;61(3):557-563.
10. Warf BC. Comparison of endoscopic third ventriculostomy alone and combined with choroid plexus cauterization in infants younger than 1 year of age: a prospective study in 550 African children. *J Neurosurg* 2005; 103: 475-481.
11. Warf B, Ondoma S, Kulkarni A, et al. Neurocognitive outcome and ventricular volume in children with myelomeningocele treated for hydrocephalus in Uganda. *J Neurosurg Pediatr* 2009;4:564-570.
12. Warf BC. Congenital idiopathic hydrocephalus of infancy: the results of treatment by endoscopic third ventriculostomy with or without choroid plexus cauterization and suggestions for how it works. *Childs Nerv Syst* 2013;29:935-940.
13. Warf BC, Campbell JW. Combined endoscopic third ventriculostomy and choroid plexus cauterization as primary treatment of hydrocephalus for infants with myelomeningocele: long-term results of a prospective intent-to-treat study in 115 East African infants. *J Neurosurg Pediatr* 2008;2:310-316.
14. Warf BC, Campbell JW, Riddle E. Initial experience with combined endoscopic third ventriculostomy and choroid plexus cauterization for post-hemorrhagic hydrocephalus of prematurity: the importance of prepontine cistern status and the predictive value of FIESTA MRI imaging. *Childs Nerv Syst*. 2011;27(7):1063-1071.
15. Warf BC, Dewan M, Mugamba J. Management of Dandy-Walker complex-associated infant hydrocephalus by combined endoscopic third ventriculostomy and choroid plexus cauterization. *J Neurosurg Pediatr* 2011;8:377-383.
16. Warf BC, Stagno V, Mugamba J. Encephalocele in Uganda: ethnic distinctions in lesion location, endoscopic management of hydrocephalus, and survival in 110 consecutive children. *J Neurosurg Pediatr* 2011; 7: 88-93.
17. Warf BC, Tracy S, Mugamba J. Long-term outcome for endoscopic third ventriculostomy alone or in combination with choroid

- plexus cauterization for congenital aqueductal stenosis in African infants. *J Neurosurg Pediatr* 2012; 10: 108-111.
18. Morota N, Fujiyama Y. Endoscopic coagulation of choroid plexus as treatment for hydrocephalus: indication and surgical technique. *Childs Nerv Syst* 2004;20:816-820.
  19. Wellons JC 3rd, Tubbs RS, Leveque JC, et al. Choroid plexectomy reduces neurosurgical intervention in patients with hydranencephaly. *Pediatr Neurosurg.* 2002;36(3):148-152.
  20. Griffith HB, Jamjoom AB. The treatment of childhood hydrocephalus by choroid plexus coagulation and artificial cerebrospinal fluid perfusion. *Br J Neurosurg.* 1990;4(2):95-100.
  21. Hallaert GG, Vanhauwaert DJ, Logghe K, et al. Endoscopic coagulation of choroid plexus hyperplasia. *J Neurosurg Pediatr.* 2012;9(2):169-177.
  22. Piastra M, Di Rocco C, Tempera A, et al. Massive blood transfusion in choroid plexus tumor surgery: 10-years' experience. *J Clin Anesth* 2007;19:192-197.
  23. Orešković D, Radoš M, Klarica M: Role of choroid plexus in cerebrospinal fluid hydrodynamics. *Neuroscience* 2017;354:69-87.
  24. Bering EA Jr. Circulation of the cerebrospinal fluid. Demonstration of the choroid plexuses as the generator of the force for flow of fluid and ventricular enlargement. *J Neurosurg* 1962; 19:405-413.
  25. Egnor M, Zheng L, Rosiello A, et al. A model of pulsations in communicating hydrocephalus. *Pediatr Neurosurg* 2002;36:281-303.
  26. Wilson CB, Bertan V. Interruption of the anterior choroidal artery in experimental hydrocephalus. *Arch Neurol* 1967; 17:614-619.
  27. Di Rocco C, Pettorossi VE, Caldarelli M, et al. Communicating hydrocephalus induced by mechanically increased amplitude of the intraventricular cerebrospinal fluid pressure: experimental studies. *Exp Neurol* 1978;59:40-52.
  28. Karimy JK, Duran D, Hu JK, et al. Cerebrospinal fluid hypersecretion in pediatric hydrocephalus. *Neurosurg Focus.* 2016;41(5):E10.
  29. Grunert P, Charalampaki P, Hopf N, Filippi R. The role of third ventriculostomy in the management of obstructive hydrocephalus. *Minim Invasive Neurosurg* 2003; 46:16-21.
  30. Javadpour M, Mallucci C. The role of neuroendoscopy in the management of tectal gliomas. *Childs Nerv Syst.* 2004;20(11-12):852-857.
  31. Teo C, Jones R. Management of hydrocephalus by endoscopic third ventriculostomy in patients with myelomeningocele. *Pediatr Neurosurg.* 1996;25(2):57-63.
  32. Oi S, Di Rocco C. Proposal of "evolution theory in cerebrospinal fluid dynamics" and minor pathway hydrocephalus in developing immature brain. *Childs Nerv Syst* 2006;22:662-669.
  33. Zandian A, Haffner M, Johnson J, et al. Endoscopic third ventriculostomy with/without choroid plexus cauterization for hydrocephalus due to hemorrhage, infection, Dandy-Walker malformation, and neural tube defect: a meta-analysis. *Childs Nerv Syst.* 2014;30(4):571-578.
  34. Orešković D, Klarica M. Development of hydrocephalus and classical hypothesis of cerebrospinal fluid hydrodynamics: facts and illusions. *Prog Neurobiol.* 2011;94(3):238-258.
  35. Go KG. The normal and pathological physiology of brain water. *Adv. Tech. Stand. Neurosurg.* 1997;23:47-142.
  36. Verbalis JG. Brain volume regulation in response to changes in osmolality. *Neuroscience.* 2010;168(4):862-870.
  37. Hossmann KA. The pathophysiology of ischemic brain swelling. 1985, In: Inaba, Y., Klatzo, I., Spatz, M. (Eds.), *Brain Edema.* Springer-Verlag, Berlin, Heidelberg, New York, Tokyo, pp. 365-384.
  38. Kawamata T, Mori T, Sato S, Katayama Y. Tissue hyperosmolality and brain edema in cerebral contusion. *Neurosurg Focus.* 2007;22(5):E5.
  39. Pople IK, Ettles D. The role of endoscopic choroid plexus coagulation in the management of hydrocephalus. *Neurosurgery* 1995;36(4):698-702.
  40. Okano A, Ogiwara H. Long-term follow-up for patients with infantile hydrocephalus treated by choroid plexus coagulation. *J Neurosurg Pediatr* 2018;22(6):638-645.
  41. Ogiwara H, Uematsu K, Morota N. Obliteration of the choroid plexus after endoscopic coagulation. *J Neurosurg Pediatr.* 2014;14(3):230-233.
  42. Pedrosa HA, Lemos SP, Vieira C, et al. Choroid plexus cauterization on treatment of hydranencephaly and maximal hydrocephalus. *Childs Nerv Syst.* 2017;33(9):1509-1516.
  43. Shitsama S, Wittayanakorn N, Okechi H, Albright L. Choroid plexus coagulation in infants with extreme hydrocephalus or hydranencephaly. *J Neurosurg Pediatr* 14:55-57, 2014.
  44. Sandberg DI, Chamiraju P, Zoeller G, et al. Endoscopic choroid plexus coagulation in infants with hydranencephaly or hydrocephalus with a minimal cortical mantle. *Pediatr Neurosurg* 2012;48(1):6-12.
  45. Gomes FL, Loduca RD, Homa MN, Collange NZ. Endoscopic coagulation of choroid plexus in three children with severely advanced forms of hydrocephalus. *J Neurol Surg A Cent Eur Neurosurg* 2015;76(1):25-29.
  46. Kim SY, Cho JH, Kim KH. Endoscopic Coagulation of Choroid Plexus in Hydranencephaly. *J Korean Neurosurg Soc* 2014;55(6):375-378.
  47. Ray C, Mobley J, Thompson M, Nagy L. Hydranencephaly: Considering Prolonged Survival and Treatment by Endoscopic Choroid Plexus Coagulation. *Turk Neurosurg.* 2015;25(5):788-792.
  48. Malheiros JA, Trivelato FP, Oliveira MM, et al. Endoscopic choroid plexus cauterization versus ventriculoperitoneal shunt for hydranencephaly and near hydranencephaly: a prospective study. *Neurosurgery* 2010; 66:459-464; discussion 464.
  49. Laurence KM, Coates S. The natural history of hydrocephalus. Detailed analysis of 182 unoperated cases. *Arch Dis Child.* 1962;37(194):345-362.
  50. Tamburrini G, Caldarelli M, Di Rocco F, et al: The role of endoscopic choroid plexus coagulation in the surgical management of bilateral choroid plexuses hyperplasia. *Childs Nerv Syst* 2006;22:605-608.
  51. Kasper J, Krause M, Siekmeyer M, Gräfe D, Meixensberger J, Wilhelmy F. Choroid plexus coagulation in trisomy 9 mosaic-related hydrocephalus-a case report [published online ahead of print, 2020 May 8]. *Childs Nerv Syst.* 2020;10.1007/s00381-020-04643-1.
  52. Pindrik J, Rocque BG, Arynchyna AA, et al. Radiographic markers of clinical outcomes after endoscopic third ventriculostomy with choroid plexus cauterization: cerebrospinal fluid turbulence and choroid plexus visualization. *J Neurosurg Pediatr* 2016;13:1-9.
  53. Goldstein HE, Kennedy BC, Santos J, Anderson RC, Feldstein NA. Bilateral occipital endoscopic choroid plexus cauterization for persistent hydrocephalus following frontal endoscopic third



- ventriculostomy and choroid plexus cauterization--the "bowling ball" technique. *Childs Nerv Syst.* 2016;32(4):697-701.
54. Kulkarni AV, Riva-Cambrin J, Browd SR, et al. Endoscopic third ventriculostomy and choroid plexus cauterization in infants with hydrocephalus: a retrospective Hydrocephalus Clinical Research Network study. *J Neurosurg Pediatr.* 2014;14(3):224-229.
  55. Wang S, Stone S, Weil AG, et al. Comparative effectiveness of flexible versus rigid neuroendoscopy for endoscopic third ventriculostomy and choroid plexus cauterization: a propensity score-matched cohort and survival analysis. *J Neurosurg Pediatr.* 2017;19(5):585-591.
  56. Merker B. Life expectancy in hydranencephaly. *Clin Neurol Neurosurg* 2008;110(3):213-214.
  57. Milhorat TH, Hammock MK, Chien T, Davis DA. Normal rate of cerebrospinal fluid formation five years after bilateral choroid plexectomy. Case report. *J Neurosurg.* 1976;44(6):735-739.
  58. Pollay M, Curl F. Secretion of cerebrospinal fluid by the ventricular ependyma of the rabbit. *Am J Physiol.* 1967;213(4):1031-1038.
  59. Sato O, Bering EA. Extra-ventricular formation of cerebrospinal fluid. *No To Shinkei.* 1967;19(9):883-885.
  60. Philips MF, Shanno G, Duhaime AC. Treatment of villous hypertrophy of the choroid plexus by endoscopic contact coagulation. *Pediatr Neurosurg* 1998;28:252-256.
  61. Bucholz RD, Pittman T. Endoscopic coagulation of the choroid plexus using the Nd:YAG laser: initial experience and proposal for management. *Neurosurgery* 1991;28:421-427.
  62. Pierro A, Manalang LR, May PL, et al. Necrotising enterocolitis complicating the management of posthemorrhagic hydrocephalus. *J Pediatr Surg* 1993;28:982-985.